Incidentaloma ipofisario: le dimensioni devono dettare l'atteggiamento clinico?

Marco Faustini-Fustini, Elda Kara, Marco Losa.
IRCCS Istituto delle Scienze Neurologiche di Bologna (ISNB), Ospedale Bellaria, Bologna.
IRCCS Dipartimento di Neurochirurgia, Istituto Scientifico San Raffaele, Università Vita-Salute, Milano.

Il riscontro incidentale di un processo espansivo nella regione della sella turcica durante l'esecuzione d'indagini neuroradiologiche [risonanza magnetica (RM) o tomografia computerizzata] richieste per motivi non direttamente correlati al sospetto di malattie ipotalamo-ipofisarie (traumi, vertigine, epilessia…) è divenuto sempre più frequente e, con il progressivo affinarsi delle tecniche neuroradiologiche, il fenomeno è destinato ad amplificarsi, com'è stato discusso in un precedente articolo (l'Endocrinologo (2012)13: 25-29). La prevalenza non è nota, ma è stato stimato che il 10-15% della popolazione possa presentare lesioni ipofisarie eseguendo una RM con campo magnetico di 1.5 tesla e sezioni di 3 mm.

CAUSE

Non v'è dubbio che gli adenomi ipofisari clinicamente non-funzionanti costituiscano la causa più frequente d'incidentaloma ipofisario(80-90%). Tuttavia, anche adenomi ipofisari secernenti (soprattutto, ma non solo, prolattinomi) e lesioni non adenomatose possono essere individuate incidentalmente (Tabella 1). L'esperienza del neuroradiologo può certamente aiutare nella diagnosi differenziale - che rimane, comunque, difficile – e il clinico esperto può talvolta cogliere elementi essenziali per indirizzare il successivo iter diagnostico.

Tabella 1- Eziologia delle masse sellari
(potenziali cause d'incidentaloma ipofisario)

ADENOMI IPOFISARI

Clinicamente non-funzionante (gonadotropinoma, "null-cell-adenoma", corticotropinoma silente, somatotropinoma silente)
PRL-secernente
ACTH-secernente
GH-secernente
Adenoma misto GH-PRL
Adenoma mammosomatotropo
Pluriormonale

LESIONI NON-ADENOMATOSE

Cisti della tasca di Rathke
Craniofaringioma
Cisti della pars intermedia
Cisti aracnoidale
Meningioma
Cordoma
Glioma
Condrosarcoma
Germinoma
Amartoma
Metastasi
Aneurisma del sifone carotideo
Istiocitosi a cellule di Langerhans
Emangiopericitoma
Pituicitoma/Spindle cell oncocytoma/tumore a cellule granulari
Lesione infiammatoria (ipofisite, ascesso, granuloma)
Dermoide/epidermoide
Linfoma/leucemia
Neurinoma/Schwannoma
Tumore a cellule ganglionali
Iperplasia/ipertrofia

LINEE GUIDA

Nonostante l'incidentaloma ipofisario sia un evento frequente, non esistono dati epidemiologici sufficienti per chiarirne con certezza la storia naturale. Da qui la difficoltà a disegnare linee guida di qualità: quelle pubblicate nel 2011 sotto l'egida dell'Endocrine Society utilizzando il Grading of Recommendations, Assessment, Development, and Evalutaion system (GRADE) - oramai riconosciuto come il metodo di riferimento nell'ambito della medicina basata su prove di efficacia – rimangono ancora oggi le più utilizzate (1). Nella Figura 1 abbiamo cercato di riassumere un possibile percorso diagnostico-terapeutico del paziente con incidentaloma ipofisario. Come si può facilmente evincere dalla disamina della Figura 1, non si può utilizzare il termine "incidentaloma" come sinonimo di "adenoma ipofisario clinicamente non-funzionante", seppure l'ultimo sia spesso (ma non sempre!) la causa del primo (1, 2). In realtà, questo errore è spesso fonte di confusione, sia nell'acquisizione di dati epidemiologici sia nella gestione pratica del paziente. Qualora l'anamnesi, l'esame clinico e le indagini ormonali indichino la possibilità di una lesione secernente ormoni, un percorso diagnostico-terapeutico ad hoc dovrà essere iniziato. Esula dagli scopi di questa rassegna entrare in dettaglio su questi aspetti diagnostico-differenziali.

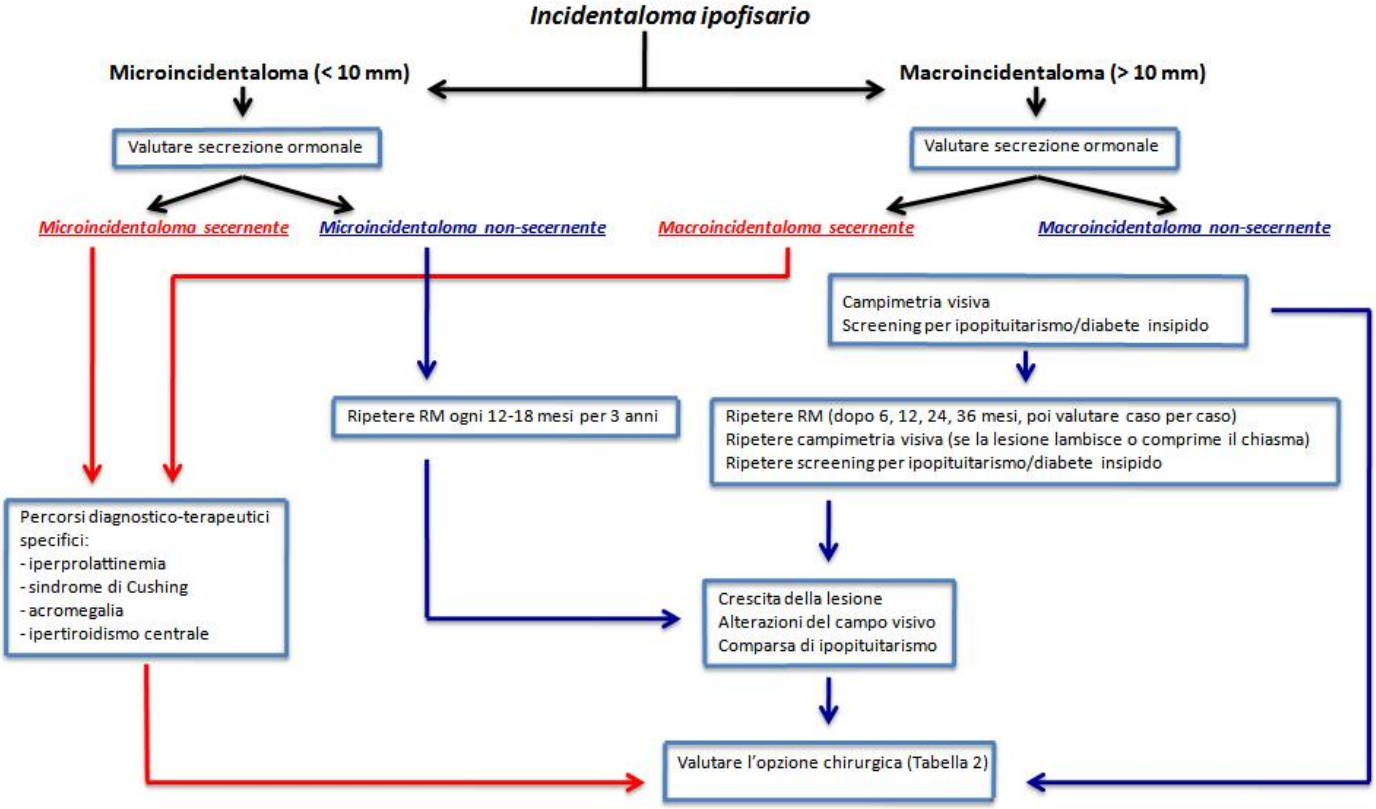

Fig. 1 *Percorso diagnostico-terapeutico dell'incidentaloma ipofisario.*
Le frecce di colore rosso indicano il percorso per le lesioni secernenti.
Le frecce di colore blu indicano il percorso per le lesioni clinicamente non-funzionanti

Le dimensioni della massa, pertanto, non sono l'unico elemento da considerare. Oltre all'eventuale riscontro di un'ipersecrezione ormonale, anche la sede della massa, l'età, il sesso, l'eventuale presenza di disturbi visivi, d'ipopituitarismo, di diabete insipido (eccezionalmente raro nel paziente con adenoma, ma alquanto frequente nel paziente con craniofaringioma o metastasi ipofisaria) sono tutti fattori altrettanti importanti. Va aggiunto che l'incidentaloma ipofisario non è sempre asintomatico (3). Sebbene tale affermazione possa suscitare qualche perplessità, è esperienza comune che il paziente, dopo una valutazione più accurata, presenti talora un deficit visivo campimetrico rilevante o una poliuria, che aveva sottovalutato o imputato a fattori concomitanti. Le principali indicazioni alla chirurgia sono riportate in Tabella 2.

Tabella 2- Indicazioni alla chirurgia nel paziente con incidentaloma ipofisario (1)

Raccomandazioni forti (evidenze di alta qualità))

1) Deficit campimetrici visivi o altri disturbi visivi o neurologici da compressione
2) Lesione che lambisce o comprime i nervi ottici o il chiasma alla RM
3) Lesione secernente (accetto il prolattinoma responsivo alla terapia medica)

Raccomandazioni deboli (evidenze di bassa qualità)

1) Crescita radiologicamente significativa
2) Ipopituitarismo
3) Donna con lesione in prossimità del chiasma e che intende programmare una gravidanza

BIBLIOGRAFIA

1) Freda PU, Beckers AM, Katznelson L, Molich ME, Montori VM, Post KD, Lee Vance M. Pituitary incidentaloma: an Endocrine Society clinical practical guideline. J Clin Endocrinol Metab 96: 894, 2011.
2) Mercè Fernandez-Balsells M, Hassan Murad M, Baewise A, Galleos-Orozco JF, Paul L, Lane MA, Lampropulos JF, Natividad I, Perestelo-Perz L, Ponce de Leon-Lovaton P, Erwin PJ, Carey J, Montori VM. Natural history of non-funcioning pituitary adenomas and incidentalomas: a systematic review and metanalysis. J Clin Endocrinol Metab 96: 905, 2011.
3) Losa M, Donofrio CA, Barzaghi D, Mortini P. Presentation and surgical results of incidentally discovered nonfunctioning pituitary adenomas: evidence for a better outcome independently of other patients' characteristics. Eur J Endocrinol 169: 735, 2013.