LA TERAPIA DELLA IPERSECREZIONE IPOFISARIA: MORBO DI CUSHING
1°caso clinico

Specializzanda: M. Minnetti
Tutor: A. Cozzolino

Dipartimento di Medicina Sperimentale, Sezione di Fisiopatologia Medica
Sapienza, Università di Roma

Sergio I.

49 anni, **riscontro di ↑ CLU effettuato** per escludere ipertensione secondaria

Familiarità positiva per: k prostata (padre), ipertensione arteriosa (genitori), IMA (padre a 82 anni)

Anamnesi fisiologica: Sviluppo psico-fisico e pubertà nella norma. Fuma 10 sigarette/die da 35 anni. Alvo e diuresi nella norma. Celibe.

Anamnesi Patologica Remota:

- **Ipertensione arteriosa** diagnosticata a 47 anni non ben controllata da **3 farmaci** (Nebivololo+Ramipril+Spironolattone)
- Ipercolesterolemia a 48 anni in trattamento con Simvastatina

Anamnesi Patologica Prossima:

Cortisolo Libero Urinario: 417 nmol/24ore (38-208). Aumento di peso di 10 kg in 2 anni.
Insonnia, facile irritabilità, disfunzione erettile, miopatia invalidante.
MOC: osteopenia femorale e lombare

Esame obiettivo:
PA: 150/100 mmHg; Peso: 88 kg, H: 1,79 cm, BMI: 27.5 kg/m^2
Gibbo, Facies lunare, ipotrofia degli arti superiori e inferiori

Sergio I.

	Risultato	Valori di Riferimento
Cortisolo basale	**1071 nmol/l**	266-720
Cortisolo Libero Urinario	**620 nmol/24ore**	38-208
Test di soppressione 1 mg DEX	**350 nmol/L**	<50 nmol/L
Test di soppressione 2 mg DEX	**312 nmol/L**	<50 nmol/L
ACTH	**149 pg/ml**	10-90
DHEA-S	**1002.6 µg/dl**	48.6-361.8

Riserva ipofisaria nella norma eccetto: **Ipogonadismo ipogonadotropo**
Glicemia, glicata, creatinina, elettroliti nella norma, **aumento LDL**

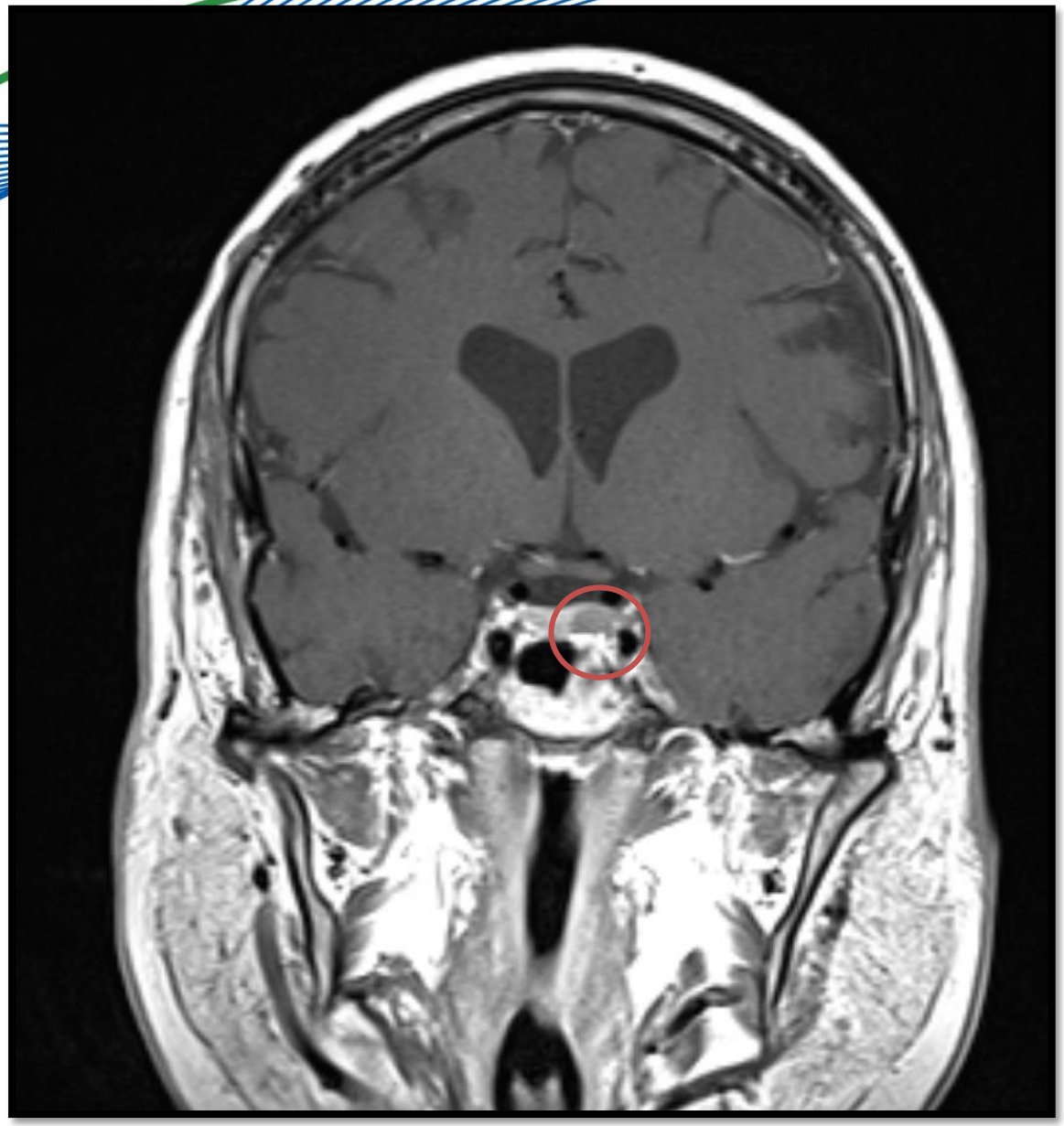

Microadenoma ipofisario
8 mm infiltrante il seno cavernoso sinistro

Proliferazione adenoipofisaria costituita da cellule con citplasma basofilo, granuloso e con moderato pleomorfismo nucleare. Alcune cellule mostrano aspetti di degenerazione ialina di Crooke. ki67 2%.

Adenoma ipofisario a cellule ACTH

Cortisolemie Post-intervento (prima settimana)
148-465 nmol/L

Nieman et al. Treatment og Cushing's Syndrome: an endocrine society clinical practice guidelines. JCEM, 2015

Persistenza di malattia di Cushing dopo intervento neurochirurgico, che fare?

A. Proponiamo la radioterapia
B. Proponiamo un nuovo intervento chirurgico, da effettuare precocemente
C. Proponiamo un nuovo intervento chirurgico, da ripetere dopo almeno 6 mesi
D. Proponiamo terapia medica, con azione a livello ipofisario
E. Proponiamo terapia medica, con azione a livello surrenalico

Persistenza di malattia di Cushing dopo intervento neurochirurgico, che fare?

A. Proponiamo la radioterapia
B. Proponiamo un nuovo intervento chirurgico, da effettuare precocemente
C. Proponiamo un nuovo intervento chirurgico, da ripetere dopo almeno 6 mesi
D. Proponiamo terapia medica, con azione a livello ipofisario
E. Proponiamo terapia medica, con azione a livello surrenalico

Remissione dopo 1° intervento chirurgico:
-entro 2 mesi: 72.3%
-dopo 2 mesi: 51.5%

Pivonello et al. **The Treatment of Cushing's Disease.** Endocr Rev. 2015

Minuto frammento riferibile ad Adenoma ipofisario a cellule ACTH

	Risultato	Valori di Riferimento
Cortisolo basale	**1101 nmol/l**	<138 nmol/L*
CLU	**643 nmol/24ore**	<56 nmol/L*

Pasireotide 0.6 mg x 2/die

	Basale	+2 Mesi
CushingQol	44	52
Peso	91 kg	88 kg
Pressione arteriosa	150/95 mmHg	135/90 mmHg
CLU	417 nmol/24ore	350 nmol/24ore
ACTH	191 pg/ml	114 pg/ml
Test di soppressione 2 mg DEX	320 nmol/L	281 nmol/L

* Nieman et al. Treatment og Cushing's Syndrome: an endocrine society clinical practice guidelines. JCEM, 2015

Decidiamo di iniziare terapia con Pasireotide, a quali complicanze può andare incontro il paziente?

A. Epatotossicità, rash cutanei e ginecomastia
B. Ipertensione arteriosa, ipokaliemia, edema, artralgie
C. Neurotossicità, disturbi gastrointestinali, leucopenia
D. Iperglicemia, colelitiasi, allungamento del QT
E. Ipotensione, vertigini, valvulopatia cardiaca

Decidiamo di iniziare terapia con Pasireotide, a quali complicanze può andare incontro il paziente?

A. Epatotossicità, rash cutanei e ginecomastia
B. Ipertensione arteriosa, ipokaliemia, edema, artralgie
C. Neurotossicità, disturbi gastrointestinali, leucopenia,
D. Iperglicemia, colelitiasi, allungamento del QT
E. Ipotensione, vertigini, valvulopatia cardiaca

Ketoconazolo

Epatotossicità (14.5%), rash cutanei (5.1%) , disturbi GI (12.9%), ginecomastia (25%)

Metirapone

Irsutismo (36.1%), ipokaliemia (10.1%), edema, artralgie (13.4%)

Mitotane

Neurotossicità (29.9%), disturbi gastrointestinali (46.3%), leucopenia (7.4%)

Pasireotide

Iperglicemia (72.8%), colelitiasi (30.2%), allungamento del QT (1.8%)

Cabergolina

Ipotensione (10%), vertigini (13.3%)

Pivonello et al. **The Treatment of Cushing's Disease.** Endocr Rev. 2015

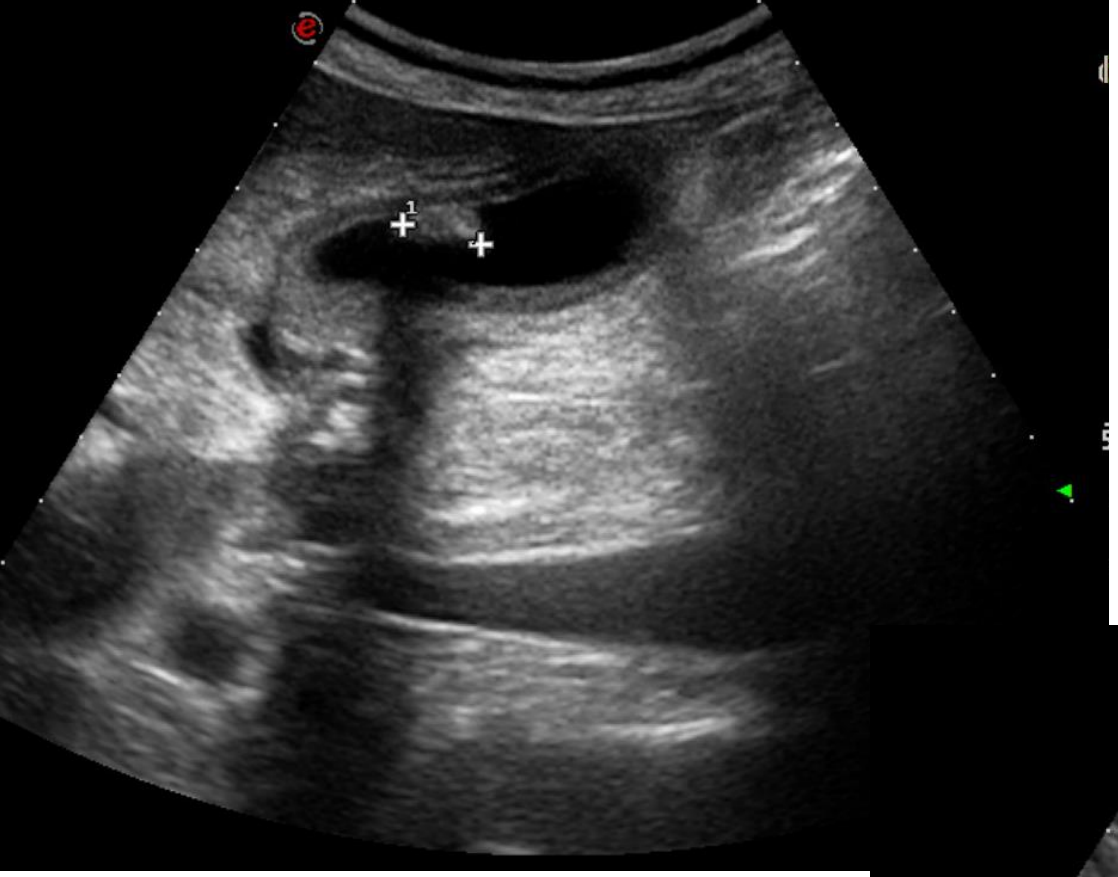

Dopo 6 mesi di Pasireotide

Colecisti ipodistesa con evidenza di concrezione litiasica endoluminale di 10 mm. Concrezione litiasica di 9 mm nel tratto prepancreatico della via biliare principale.

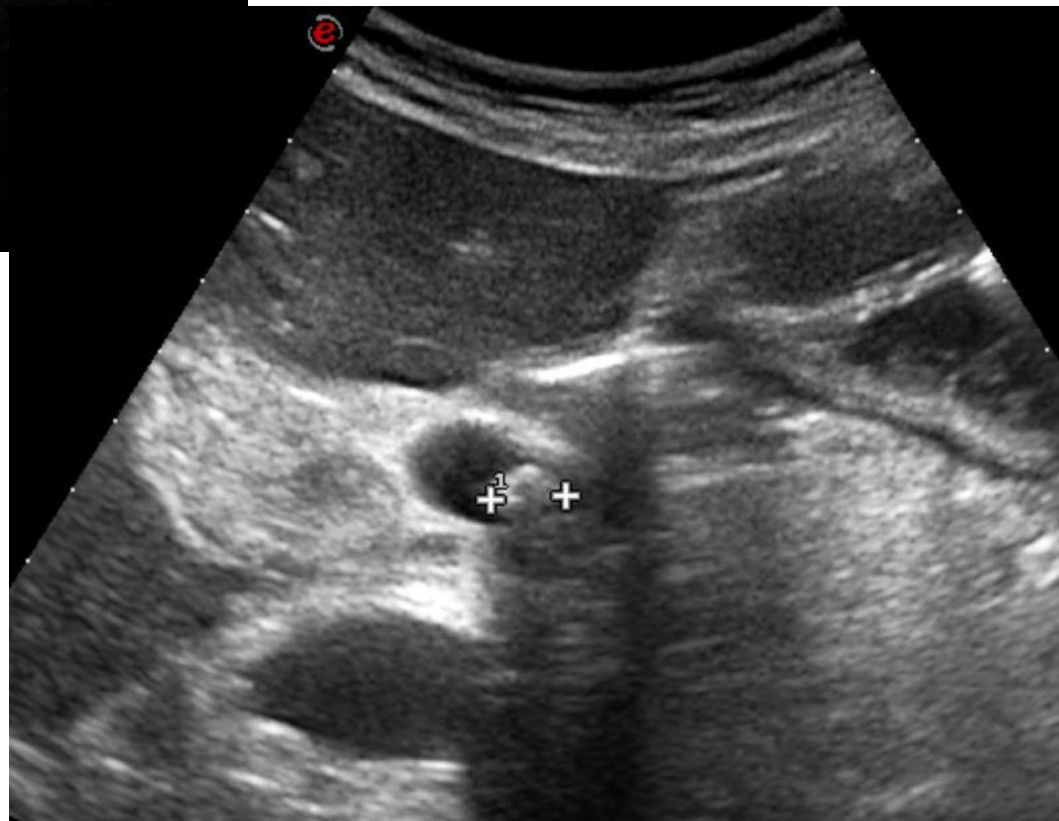

	Basale	+2 Mesi	+ 6 mesi
CushingQol	44	52	40
Peso	91 kg	88 kg	90 kg
Pressione arteriosa	150/95 mmHg	135/90 mmHg	140/90 mmhg
CLU	**417 nmol/24ore**	**350 nmol/24ore**	**512 nmol/24ore**
ACTH	191 pg/ml	114 pg/ml	140 pg/ml
Test di soppressione 2 mg DEX	320 nmol/L	281 nmol/L	332 nmol/L
Colesterolo LDL	154 mg/dl	140 mg/dl	145 mg/dl
Glicemia	81 mg/dl	97 mg/dl	103 mg/dl

Peggioramento del tono dell'umore e della miopatia, comparsa di ipopotassemia

Ketoconazolo 800 mg/die

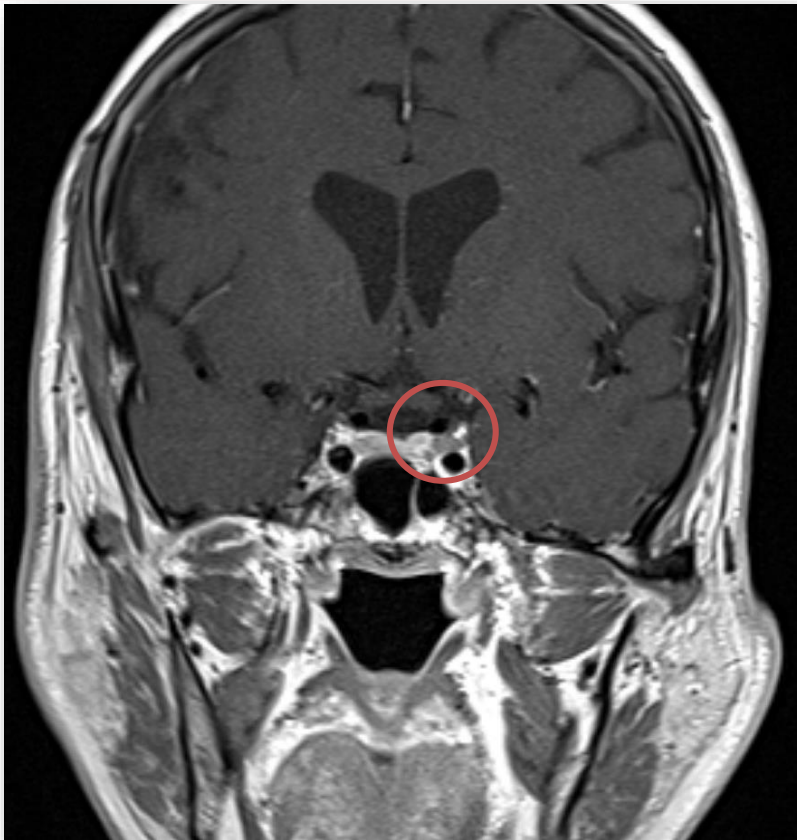

Insufficienza renale acuta

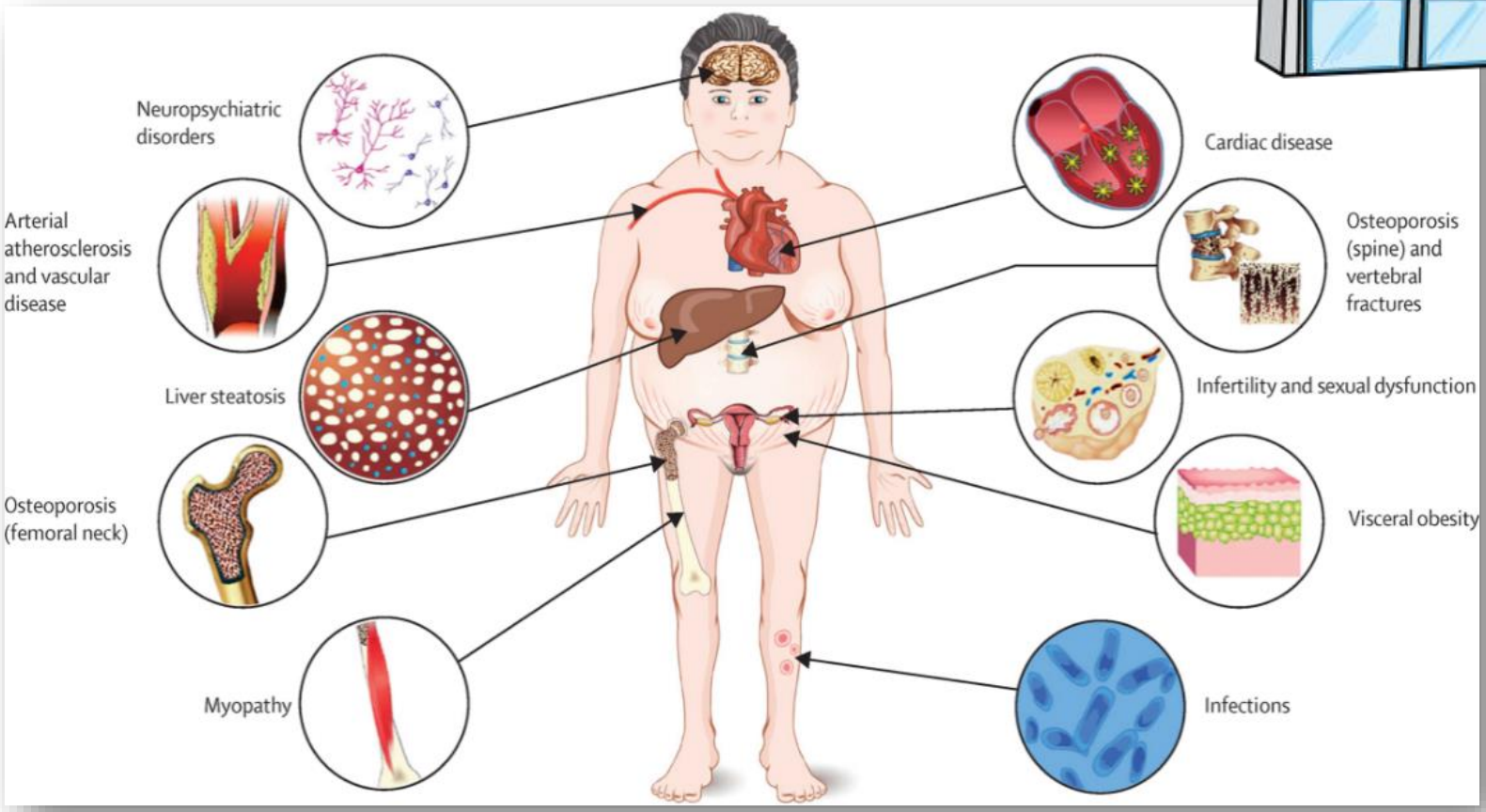

Trombosi venosa arto inferiore sinistro
Polmonite e infezione da clostridium difficile

Pivonello R, Isidori AM. Et al., Complications of Cushing's syndrome: state of the art. Lancet Diabetes Endocrinol. 2016

La malattia non è ancora controllata, il paziente ha avuto numerose infezioni, trombosi venosa e ipokaliemia, che fare?

A. Passiamo ad altra terapia medica con azione a livello surrenalico
B. Proponiamo un nuovo intervento neurochirurgico
C. Proponiamo la surrenectomia bilaterale
D. Proponiamo la radioterapia stereotassica
E. Proponiamo surrenectomia bilaterale associata a radioterapia neoadiuvante

La malattia non è ancora controllata, il paziente ha avuto numerose infezioni, trombosi venosa e ipokaliemia, che fare?

A. Passiamo ad altra terapia medica con azione a livello surrenalico
B. Proponiamo un nuovo intervento neurochirurgico
C. Proponiamo la surrenectomia bilaterale
D. Proponiamo la radioterapia stereotassica
E. Proponiamo surrenectomia bilaterale associata a radioterapia neoadiuvante

Surrenectomia bilaterale

...e colecistectomia

Idrocortisone 10 mg 1cp+1/2+1/2/die
Florinef 0.1 mg/die

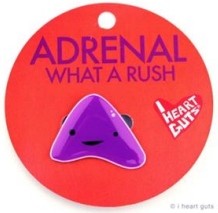

+1 anno

Perdita 5 kg, riduzione terapia antipertensiva, lieve miglioramento miopatia

Sindrome di Nelson
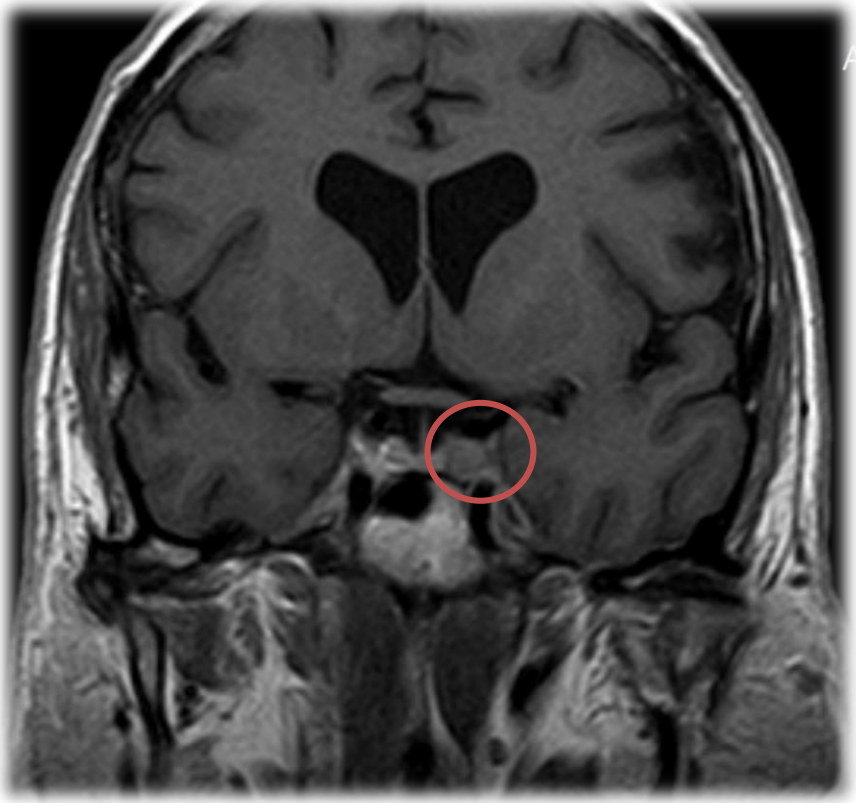
ACTH
118 ->185 pg/ml
Melanodermia